

Informationsschreiben vom 24. November 2023

Aktuelle Information zu Patientenschutzmittel (Bleischutz)

Wir informieren Sie über Anpassungen im Bereich des zahnärztlichen Strahlenschutzes. Dies betrifft die Anwendung von Patientenschutzmittel (Bleischürzen und Dentalschild).

Die Eidgenössische Kommission für Strahlenschutz hat am 03.06.2021 Empfehlungen für den Verzicht von Patientenschutzmitteln in der medizinischen Bildgebung veröffentlicht. Unter Berücksichtigung der Besonderheiten der zahnärztlichen Radiologie empfiehlt die Schweizerische Fachgesellschaft für Dentomaxillofaziale Radiologie SGDMFR folgende konkrete Anwendung von Schutzmitteln:

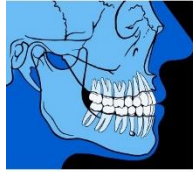
- Auf die Verwendung von Bleischürzen kann bei allen zahnärztlichen Röntgenverfahren verzichtet werden (auch OPT)
- Ein Schutz der Schilddrüse (Dentalschild / Schilddrüsenschutzkragen) wird bei intraoralen Röntgenaufnahmen für Personen bis zum Abschluss des Wachstums empfohlen.
- Laterale Cephalometrie (Fernröntgen seitlich): Verwendung eines Schilddrüsenschutzkragens bis zum Abschluss des Wachstums
- Bei DVT-Aufnahmen, bei denen die Schilddrüse im Strahlengang liegt oder sich näher als 5cm zum gescannten Volumen befindet, wird empfohlen einen Schilddrüsenschutz bis zum Abschluss des Wachstums anzuwenden, sofern die Bildqualität nicht gestört wird.

Hintergrund dieser spezifischen Empfehlungen sind besondere technische Anwendungen für die radiologische Bildgebung in der Zahnmedizin:

- In der Zahnmedizin entstehen in der Regel keine Schäden durch die Verwendung von Schutzmitteln. Dies ist im Gegensatz zu bestimmten Verfahren in der Medizin, bei denen im Fall von Schutzmittel im Strahlengang automatisch die Dosis hochreguliert wird.
- Verwendete Strahlenfelder in der Zahnmedizin zeigen anatomisch-bedingt eine gewisse Nähe zum strahlensensiblen Organ der Schilddrüse. Die Schilddrüse kann bei gewissen Aufnahmen im direkten Strahlengang liegen.
- Kinder, Jugendliche und junge Erwachsene sollten im Bereich der Schilddrüse geschützt werden, weil die Schilddrüse im Wachstum ein strahlensensibles Organ ist und in der Zahnmedizin häufiger, bzw. durch «regelmässige» Aufnahmen (mehr als eine) betroffen ist.
- Die Schilddrüse lässt sich durch den Einsatz eines Dentalschilds oder Thyroidkragens einfach und wirksam schützen.
- Bei Aufnahmen in der Zahnmedizin besteht eine geringe Belastung durch Streustrahlen, weshalb auf weitere Schutzmittel verzichtet werden kann.

Die Hintergründe, die zu diesen Schlussfolgerungen führen, stellen auf eine Stellungnahme der SGDMFR ab.

Zu beachten ist, dass die Empfehlungen mit dem BAG besprochen wurden und die geltenden Vorschriften für die zur Verfügung stehenden Schutzmittel (Röntgenverordnung Art. 24 inkl. Anhang 2) noch nicht angepasst sind.



SGDMFR
Schweizerische Gesellschaft für dentomaxillofaziale Radiologie
SSRDMF
Société suisse de radiologie dentaire et maxillo-faciale
SSRDMF
Società svizzera di radiologia dentomaxillofacciale
SADMFR
Swiss Association of Dentomaxillofacial Radiology

Stellungnahme zu Patientenschutzmittel im Strahlenschutz der Zahnmedizin

Gemeinsame Stellungnahme der Schweizerischen Gesellschaft für Dentomaxillofaziale Radiologie SGDMFR und der Schweizerischen Zahnärztesgesellschaft SSOI

Im Namen des Vorstandes SGDMFR

Dr. med. dent. Dorothea Dagassan¹ & PD Dr. med. dent. Valérie Suter²

¹Kompetenzzentrum Dental Imaging, Universitäres Zentrum für Zahnmedizin Basel, Universität Basel, Mattenstrasse 40, CH-4058 Basel, Schweiz

²Klinik für Oralchirurgie und Stomatologie, Zahnmedizinische Kliniken der Universität Bern, Freiburgstrasse 7, CH-3010 Bern, Schweiz

Hintergrund

Die Kommission für Strahlenschutz (KSR) hat eine neue Empfehlung für Patientenschutzmittel ohne Berücksichtigung der Zahnmedizin erstellt. Um eine sinnvolle Anwendung von Patientenschutzmittel in der zahnärztlichen Radiologie zu gewährleisten, haben sich die Mitglieder des SGDMFR-Vorstandes ausgetauscht, die aktuelle internationale Literatur konsultiert und eine Stellungnahme erarbeitet. Diese ist mit Mitgliedern des Zentralvorstandes der SSO diskutiert und angepasst worden und liegt als gemeinsame Stellungnahme vor:

Die Anwendung und der Nutzen von Patientenschutzmittel, also Bleischürzen oder Bleischutzschilder, sind in den letzten Jahren in der Medizin zunehmend diskutiert worden. Die Digitalisierung, angepasste Aufnahmetechniken und Dosisreduktionen durch Einblendungen haben einen wesentlichen Beitrag geleistet, die Patientendosis deutlich zu reduzieren. Zusätzlich haben Nachteile durch Schutzmittel im Strahlenfeld, wie Artefakt-Bildungen oder erhöhte Dosis durch automatisierte Expositionskontrollen der Röntgenmaschinen die Diskussion über eine sinnvolle Anwendung von Schutzmitteln in der Humanmedizin eröffnet. Schutzmittel in der Humanmedizin können somit weggelassen werden, wenn alle Möglichkeiten zur Optimierung bereits zur Anwendung gekommen sind.

In der Zahnmedizin sind in den letzten Jahren unterschiedliche Tendenzen zu beobachten: Einerseits gibt es Regionen in denen eine konsequente Anwendung von Schutzmittel bei allen zahnärztlichen Aufnahmetechniken durchgeführt wird. In anderen Regionen hingegen wird nur eine reduzierte Nutzung von Schutzmitteln angewendet. Insgesamt zeigt sich aktuell in der Schweiz eine sehr inhomogene Verwendung der Schutzmittel in der Zahnmedizin, welches zu Verunsicherungen des Personals und der Patienten führt.

In der Schweiz werden im Rahmen der zahnärztlichen Diagnostik und Therapieplanung sehr viele Röntgenbilder angefertigt. Ca. 50% aller jährlichen medizinisch durchgeführten Röntgenaufnahmen fallen in der Zahnmedizin an (Viry et al. 2021). Die Strahlenbelastung zahnärztlicher Röntgenaufnahmen wird dem Niedrigdosisbereich zugeordnet. Somit ist die Strahlendosis für eine einzelne zahnärztliche Röntgenaufnahme, insbesondere der häufigsten angefertigten intraoralen Röntgenaufnahme sehr gering, weshalb die Gesamtstrahlendosis durch zahnärztliche Röntgenaufnahmen nur ca. 1% aller medizinischen Röntgenaufnahmen ausmacht.

Im Gegensatz zur Humanmedizin werden im Zusammenhang mit der Detektion von Karies regelmässig Röntgenaufnahmen angefertigt. Dies beginnt bereits im Kindes- und Jugendalter für die Karieskontrolle. Auch die kieferorthopädische Behandlung benötigt zur Diagnostik und Therapieplanung regelmässig Röntgenaufnahmen. Der kindliche Organismus reagiert aufgrund seines kleineren Körpervolumens, der hohen Zellteilungsrate und der längeren Lebenserwartung sensibler auf ionisierende Strahlen. Bei zahnärztlichen Röntgenaufnahmen befinden sich speziell sensible Organe wie die Speicheldrüsen, das Knochenmark, die Mundschleimhaut und je nach Aufnahme-Modalität, die Schilddrüse im direkten Strahlengang oder in direkt angrenzenden Bereichen des primären Strahlenganges.

So ist bekannt, dass das Schilddrüsenkarzinom durch eine vermehrte Strahlenexposition bei Kindern und Jugendlichen und auch im Zusammenhang mit vermehrter niederdosierter Strahlenexposition einhergeht. Dies wird insbesondere bei jungen Erwachsenen Mitte/Ende 30 diagnostiziert (Wingren et al. 1997, Hallquist & Näsman 2001, Memon et al. 2010). Diese Erkenntnisse halten fest, dass strahlensensible Gewebe im Kopf-Halsbereich idealerweise zu schützen sind. Während Speicheldrüsen, das Knochenmark oder die Mundschleimhaut nicht direkt abgeschirmt und somit geschützt werden können, ist dies für die Schilddrüse einfach und ohne Nachteile für Patientinnen und Patienten oder Bildqualität möglich.

Grundlage jeglicher Anwendung von Röntgenstrahlen muss eine korrekte Indikation sein, also die Rechtfertigung im Sinne einer Nutzen-Risiko-Abwägung. Die tatsächliche Anwendung muss im Sinne des bekannten ALARA-Merksatzes « as low as reasonably achievable» so umgesetzt werden, dass alle weiteren sinnvollen strahlenreduzierenden Techniken entsprechend des Standes von Wissenschaft und Technik eingesetzt werden. Für die Zahnmedizin heisst dies aktuell eine Reduktion der Strahlendosis durch adäquate Selektion der Röntgenmodalität, der Technik mit der geringstmöglichen Strahlenexposition, Kollimation, individuelle bzw. Patientengruppen bezogenen Dosisprotokollen (Kinder vs. Erwachsene), und die sinnvolle Verwendung von Patientenschutzmittel.

Für die Zahnmedizin gelten ganz allgemein:

- Die Dosis der einzelnen Aufnahmen ist grundsätzlich gering und somit besteht nur eine geringe Belastung durch Streustrahlen
- Verwendete Strahlenfelder in der Zahnmedizin zeigen anatomisch-bedingt eine gewisse Nähe zum strahlensensiblen Organ der Schilddrüse
- Kinder, Jugendliche und junge Erwachsene sollten im Bereich der Schilddrüse geschützt werden, insbesondere vor dem Hintergrund, dass hier «regelmässige» (mehr als eine) Aufnahmen durchgeführt werden
- Schutzmittel zum Schutz von strahlensensiblen Organen sind sinnvoll, wenn diese
 - a. die Bildqualität nicht nachteilig beeinflussen
 - b. strahlensensible Organe im Strahlenfeld oder in einem Umfeld von 5cm zum primären Strahlenfeld lokalisiert sind
 - c. keine automatisierte Expositionskontrolle durch Röntgengeräte verwendet wird
 - d. für die Patienten akzeptabel zu tragen oder halten sind und korrekt werden können

Damit kann für die Anwendung von Patientenschutzmittel zusammenfassend Folgendes empfohlen werden:

- Ein Schutz der Schilddrüse wird bei zahnärztlichen Röntgenaufnahmen **für Personen bis zum Abschluss des Wachstums empfohlen**

- Schilddrüsen-Schutzschild/kragen bei allen **intraoralen Röntgenbilder**
- Keine Anwendung von Schutzmitteln bei der **Panoramaschichtaufnahme**
- Schilddrüsen-Schutzkragen bei der **lateralen Cephalometrie**
- Schilddrüsen-Schutzkragen bei **DVT** bei dem die Schilddrüse im direkten Strahlengang oder näher als 5 cm zum FOV (Field of View) ist, sofern die Bildqualität dies für die Beantwortung der klinischen Fragestellung zulässt. Zur Umsetzung ist eine konsequente Einblendung /Auswahl des geeigneten Volumens notwendig.

Ausführliche Evaluation der Patientenschutzmittel der verschiedenen Röntgenmodalitäten in der zahnärztlichen Radiologie

Intraorales Röntgen

Intraorale Einzel-Röntgenaufnahmen gehören zu den häufigsten Röntgenaufnahmen in der Zahnmedizin und werden z.B. zur Karieskontrolle, bei Zahntrauma, Sanierungsplanungen, bei Wurzelbehandlungen sowie Verlaufskontrollen regelmässig durchgeführt. Hierbei wird ein kleiner lokalisierter Bereich mit einem Röntgentubus individuell ins Zentrum der Projektion gesetzt und Röntgenstrahlen ausgesetzt. Die Aufnahme erfolgt analog oder digital auf einem Bildempfänger (Dimensionen 2x3cm oder 3x4cm). Bei einem Zahntrauma wird zudem zur Beurteilung in einer weiteren Dimension häufig auch eine Röntgen-Aufbissaufnahme (Dimension des Bildempfängers 5.5x7.5cm) gemacht. Strahlensensible Organe, wie die Schilddrüse können sich hier in unmittelbarer Nähe des Strahlenfeldes, bzw. im direkten Strahlengang, befinden. In der Literatur ist bisher keine Studie über nachteilige Auswirkungen eines Dentalschildes bekannt. Der seit vielen Jahren empfohlene Schutz durch ein Dentalschild ist ein einfaches und wirksames Mittel Röntgenstrahlen (primäres Strahlenfeld, sowie Streustrahlen) von sensiblen Organen und Geweben, insbesondere der Schilddrüse fern zu halten und können wir daher weiterempfehlen.

Panoramaschichtaufnahme

Bei der Panoramaschichtaufnahme ist das Aufnahmefeld durch Blenden eingegrenzt. Die Schilddrüse ist bei korrekter Positionierung der Patienten nicht im primären Strahlenfeld lokalisiert. Des Weiteren wird der Röntgenstrahl je nach Röntgengerät leicht vertikal von unten nach oben geleitet, welches ein weiterer Schutz des submandibulären Bereichs darstellt. Der Effekt von Schutzmitteln, die weiter kaudal gelegenen Organe, insbesondere das Brustgewebe und die Gonaden zu schützen, wird in der Literatur als minimal angegeben (SSK 2018).

Bei nicht korrektem Anlegen der Bleischürze, insbesondere bei gebeugter Körperhaltung der Patienten kann es zu Bildartefakten kommen, die die Darstellung des anterioren Unterkiefers beeinträchtigen. Auch das Anlegen eines Thyroidkragens würde durch die enge Lagebeziehung der Schilddrüse zum Unterkiefer, insbesondere bei Kindern zu Bildartefakten führen, die es zu vermeiden gilt. Somit kann auf die Verwendung der Bleischürze bei der Panoramaschichtaufnahme verzichtet werden.

Fernröntgenaufnahme seitlich

Eine Einblendung des Strahlenfeldes auf den Aufnahmebereich ist auch bei der Fernröntgenaufnahme standardisiert gefordert und wird mit der Konstanzprüfung regelmässig kontrolliert. Im Gegensatz zum intraoralen Röntgen und der Panoramaschichtaufnahme liegt die strahlensensible Schilddrüse oft vollständig im direkten Strahlenfeld. Die Verwendung eines Schutzschildes der Schilddrüse reduziert die lokalisiert absorbierte Dosis messbar und zeigt einen Effekt auf die effektive Dosis (Patcas et al. 2013, Hoogeveen et al. 2015)

Beim Anlegen eines Schilddrüsenschutzes in Form eines Bleikragens werden neben der Schilddrüse auch Anteile der Wirbelsäule überdeckt, die je nach Fragestellung zur Auswertung des Wachstumspotenzials diagnostisch relevant sein können.

Je nach Indikation ist ein konsequenter Schilddrüsenschutz für kieferorthopädische Aufnahmen empfohlen (Patcas et al. 2013).

Digitale Volumentomographie

Aufnahmen der digitalen Volumentomographie unterscheiden sich je nach Auswahl der Grösse und Position des Field of views (FOV) erheblich bezüglich der Strahlenbelastung voneinander. Sofern die Schilddrüse im direkten Strahlenfeld oder in der näheren Umgebung (bis zu 5 cm, Candela-Juan et al. 2021) des FOV lokalisiert ist, reduziert ein Thyroidschutz die lokal absorbierte Dosis messbar (Hidalgo et al. 2015, Pauwels et al. 2017, Goren et al. 2013). Eine Artefaktbildung durch röntgendichte Materialien im Strahlengang in der DVT-Bildgebung kann die Bildqualität durchaus beeinflussen.

Ein konsequenter Schilddrüsenschutz für DVT-Aufnahmen ist immer dann empfohlen, wenn dieser die Bildqualität im Rahmen der klinischen Fragestellung nicht reduziert. Somit ist der Einsatz eines Schilddrüsenschutzes, wenn möglich empfohlen, wenn die Schilddrüse im direkten Strahlenfeld oder näher als 5 cm zum FOV lokalisiert ist.

In der Schweiz sind Schutzmittel in der Röntgenverordnung (Art. 24 inkl. Anhang 2) geregelt. So heisst es unter Abs2. «Die Bewilligungsinhaberin oder der Bewilligungsinhaber muss adäquate Schutzmittel in ausreichender Anzahl zur Verfügung stellen. Mindestens müssen die Schutzmittel nach Anhang 2 vorhanden sein. Der Betrieb muss die sinnvolle Verwendung der Schutzmittel intern regeln». Die Röntgenverordnung soll in naher Zukunft dem heutigen Verständnis angepasst werden. So werden keine Minimalanforderungen mehr an den Patientenschutz gestellt werden. Die hier formulierte Empfehlung kann als interne Regelung für die sinnvolle Anwendung von Patientenschutzmitteln dienen.

Referenzen:

Candela-Juan C, Ciraj-Bjelac O, Sans Merce M, Dabin J, Faj D, Gallagher A, delas Heras Gala H, Knezevic Z, Malchair F, De Monte F, Simantirakis G, Theodorakou C. Use of out-of-field contact shielding on patients in medical imaging: A review of current guidelines, recommendations and legislative documents. *Phys Med* 2021; 86: 44-56.

da Silva Moura W, Chiqueto K, Pithon GM, Neves LS, Castro R, Henriques JFC. Factors influencing the effective dose associated with CBCT: a systematic review. *Clin Oral Investig.* 2019;23(3):1319-1330. doi: 10.1007/s00784-018-2561-4.

Goren AD , Prins RD, Dauer LT, Quinn B, Al-Najjar A, Faber RD et al. Effect of leaded glasses and thyroid shielding on cone beam CT radiation dose in an adult female phantom. *Dentomaxillofac Radiol* 2013;42:20120260.

Granlund C, Thilander-Klang A, Ylhan B, Lofthag-Hansen S, Ekestubbe A. Absorbed organ and effective doses from digital intra-oral and panoramic radiography applying the ICRP 103 recommendations for effective dose estimations. *Br J Radiol*. 2016;89(1066):20151052. doi: 10.1259/bjr.20151052.

Hallquist A, Näsman A. Medical diagnostic X-ray radiation--an evaluation from medical records and dentist cards in a case-control study of thyroid cancer in the northern medical region of Sweden. *Eur J Cancer Prev*. 2001;10(2):147-52. doi: 10.1097/00008469-200104000-00005.

Hidalgo A, Davies J, Horner K, Theodorakou C. Effectiveness of thyroid gland shielding in dental CBCT using a paediatric anthropomorphic phantom. *Dentomaxillofac Radiol* 2015;44:20140285.

Hiles P, Gilligan P, Damilakis J, Briers E, Candela-Juan C, Faj D, Foley S, Frija G, Granata C, de Las Heras Gala H, Pauwels R, Sans Merce M, Simantirakis G, Vano E. European consensus on patient contact shielding. *Phys Med*. 2021:S1120-1797(21)00358-6. doi: 10.1016/j.ejmp.2021.12.006.

Hoogeveen RC, Rottke D, van der Stalt PF, Berkhout WER. Dose reduction in orthodontic lateral cephalography: dosimetric evaluation of a novel cephalographic thyroid protector (CTP) and anatomical cranial collimation (ACC). *Dentomaxillofac Radiol* 2015; 44:20140260.

Johnson KB, Ludlow JB. Intraoral radiographs: A comparison of dose and risk reduction with collimation and thyroid shielding. *J Am Dent Assoc*. 2020;151(10):726-734. doi: 10.1016/j.adaj.2020.06.019.

Memon A, Godward S, Williams D, Siddique I, Al-Saleh K. Dental x-rays and the risk of thyroid cancer: a case-control study. *Acta Oncol*. 2010;49(4):447-53. doi: 10.3109/02841861003705778.

Patcas R, Signorelli L, Peltomäki T, Schätzle M. Is the use of the cervical vertebrae maturation method justified to determine skeletal age? A comparison of radiation dose of two strategies for skeletal age estimation. *Eur J Orthod* 2013; 35: 604-609.

Pauwels R, Jacobs R, Bogaerts R, Bosmans H, Panmekiate S. Determination of size-specific exposure settings in dental cone-beam CT. *Eur Radiol* 2017;27:279-285.

Ron E, Lubin JH, Shore RE, Mabuchi K, Modan B, Pottern LM, Schneider AB, Tucker MA, Boice JD Jr. Thyroid cancer after exposure to external radiation: a pooled analysis of seven studies. *Radiat Res*. 1995;141(3):259-77. PMID: 7871153.

Schulze RKW, Cremers C, Karle H, de las Heras Gala H. Skin entrance dose with and without lead apron in digital panoramic radiography for selected sensitive body regions. *Clin Oral Invest*. 2017; 21:1327-1333.

SSK 2018. Use of patient radiation protection equipment in the diagnostic application of X-rays on humans. Recommendation by the German Commission on Radiological Protection. Adopted at the 297th meeting of the German Commission on Radiological Protection on 13. and 14.

December 2018. Available from: [https:// www. ssk. de/ Share dDocs/ Beratungsergebnisse_E/ 2018/ 2018-12-13_ Patie nt_E. html](https://www.ssk.de/Share dDocs/Beratungsergebnisse_E/2018/2018-12-13_Patient_E.html). Accessed November 2021

Stratis A, Zhang G, Jacobs R, Bogaerts H, Bosman R. The growing concern of radiation dose in paediatric dental and maxillofacial CBCT: an easy guide for daily practice. *Eur Radiol* 2019;29:7009–18.

Tsapaki V. Radiation protection in dental radiology - Recent advances and future directions. *Phys Med*. 2017;44:222-226. doi: 10.1016/j.ejmp.2017.07.018.

Theodorakou C, Walker A, Horner K, Pauwels R, Bogaerts R, Jacobs R; SEDENTEXCT Project Consortium. Estimation of paediatric organ and effective doses from dental cone beam CT using anthropomorphic phantoms. *Br J Radiol* 2012;85:153-60.

Van Acker JWG, Pauwels NS, Cauwels RGEC, Rajasekharan S. Outcomes of different radioprotective precautions in children undergoing dental radiography: a systematic review. *Eur Arch Paediatr Dent*. 2020;21(4):463-508. doi: 10.1007/s40368-020-00544-8.

Viry A, Bize J, Trueb PR, Ott B, Racine D, Verdun FR, LeCoultré R. ANNUAL EXPOSURE OF THE SWISS POPULATION FROM MEDICAL IMAGING IN 2018. *Radiat Prot Dosimetry*. 2021;195(3-4):289-295. doi: 10.1093/rpd/ncab012. PMID: 33647105.

Williams D. Cancer after nuclear fallout: lessons from the Chernobyl accident. *Nat Rev Cancer*. 2002;2(7):543-9. doi: 10.1038/nrc845.

Wingren G, Hallquist A, Hardell L. Diagnostic X-ray exposure and female papillary thyroid cancer: a pooled analysis of two Swedish studies. *Eur J Cancer Prev*. 1997 ;6(6):550-6. doi: 10.1097/00008469-199712000-00010.

Yeung AWK, Jacobs R, Bornstein MM. Novel low-dose protocols using cone beam computed tomography in dental medicine: a review focusing on indications, limitations, and future possibilities. *Clin Oral Investig*. 2019;23(6):2573-2581. doi: 10.1007/s00784-019-02907-y.